AUS DER KLINISCHEN ABTEILUNG DES ZAHNÄRZTLICHEN INSTITUTS BASEL
(VORSTEHER: PROF. DR. O. MÜLLER)

RÖNTGENOLOGISCHE UNTERSUCHUNGEN WURZELBEHANDELTER ZÄHNE

INAUGURAL-DISSERTATION

ZUR

ERLANGUNG DER DOKTORWÜRDE

DER

ZAHNHEILKUNDE

DER

HOHEN MEDIZINISCHEN FAKULTÄT

DER

UNIVERSITÄT BASEL

VORGELEGT VON

FRITZ COHN
LA CHAUX-DE-FONDS (KANTON NEUENBURG)

VERLAGSBUCHHANDLUNG JULIUS SPRINGER IN BERLIN. 1929

Von der medizinischen Fakultät Basel
genehmigt auf Antrag des Herrn Prof. Dr. O. Müller

R. UNIV.
BIBLIOTHEEK
LEIDEN

Veröffentlicht in „Deutscher Monatsschrift für Zahnheilkunde", Jahrgang 1929

Meiner Mutter

Digitized by the Internet Archive
in 2026

https://archive.org/details/IA41546714_0191

Einleitung.

Die bakteriologischen Untersuchungen von resezierten Wurzelspitzen und von chronisch entzündetem, periapikalem Gewebe lassen immer nur infizierte oder nichtinfizierte Granulome erkennen; sie geben uns allein nicht genügenden Aufschluß über die Entstehung dieser Granulome.

Der Grund der Entstehung dieser pathologischen Veränderungen, wenn nicht gerade eine prinzipiell falsche Wurzelbehandlung gemacht wurde, ist nicht immer ohne weiteres feststellbar.

Eine beträchtliche Stütze zur Aufklärung der Ätiologie dieser Granulome aller Art bildet das Röntgenbild.

Wir haben in folgender Arbeit eine genaue röntgenologische Untersuchung angestellt, bei 100 Patienten mit 195 wurzelbehandelten Zähnen.

Dabei ist zu beachten, daß wir eine genaue zeitliche und medikamentöse Registrierung zur Verfügung hatten, um genaue Tabellen aufzustellen, die wir in einer einzigen zusammengestellt haben.

Alle untersuchten Patienten stammen aus der zahnärztlichen Universitäts-Klinik Basel.

Die wurzelbehandelten Zähne waren pulpitisch erkrankte Zähne, deren Pulpa mit Nervarsen devitalisiert wurde.

In der Regel wurde der pulptische Zahn mit einer einzigen Nervarseneinlage beschickt; für die Frontzähne blieb sie 2 Tage liegen, bei Prämolaren und Molaren 3—4 Tage.

Wurde dann noch eine Empfindlichkeit mit der Donaldsonnadel diagnostiziert, so wurde die Einlage noch einmal wiederholt, wie es praktisch üblich ist.

Wurde im Gegenteil eine Periodontitis diagnostiziert, so wurde dann eine Zwischeneinlage gemacht mit den verschiedensten Medikamenten: wie z. B. H_2O_2, Jodoform, Airol, Eugonol, Phenol usw. Alle diese Details sind auch zeitlich registriert worden und in den Tabellen wiedergegeben.

Die mit Nervarsen devitalisierten Zähne wurden nach folgender Vorschrift weiterbehandelt:

Vorschrift der klinischen Abteilung.

Behandlung der Zähne nach der Devitalisation der Pulpa mit Nervarsen.

A. Exstirpation.

1. Säuberung der Kavität. Entfernen alles cariösen Dentins. Erweitern der Kavität zwecks bequemer Eröffnung der Pulpa und Aufnahme der späteren Füllung.

Besonders zu benützende Instrumente: Schmelzmesser, Exkavatoren, Bohrer, Wasserspritze (warmes Wasser).

2. Eröffnung der Pulpakammer. Molaren und Prämolaren: Wegnahme des ganzen Pulpadaches samt der Kronenpulpa. Letztere ist namentlich auch aus den Höckern der Molaren und Prämolaren gründlichst zu entfernen (Verfärbungen). Die Pulpakammer ist während dieser Arbeit öfters mit dem Warmwasserstrahl auszuspritzen.

Frontzähne: Präparieren eines trichterförmigen Zuganges zum Wurzelkanal. Der Trichter muß am Anfang die Weite des Wurzelkanals überschreiten. Es wird dadurch ein geradliniger Zugang zum Wurzelkanal ermöglicht. Auch hier ist auf gründliche Entfernung der letzten Reste der Kronenpulpa zu achten. Öftere Benützung des Warmwasserstrahls.

3. Kavität und Pulpakammer werden leicht trocken gewischt. Die Pulpakammer wird hierauf mit einem entsprechend kleinen Wattebäuschchen getränkt, mit Phenol belegt. Darüber wird ein größeres Bäuschchen, das mit H_2O_2 getränkt ist und die ganze Kavität ausfüllen soll, gelegt.

4. Anlegen des Kofferdams.

5. Desinfektion der unter Kofferdam gelegten Zähne und deren Umgebung mit mehrmals zu applizierenden H_2O_2 und absolutem Alkohol.

6. Wegnahme des mit H_2O_2 getränkten Bäuschchens und des in der Pulpakammer liegenden, mit Phenol getränkten Bäuschchens. Extraktion der Wurzelpulpa mit ausgekochtem Nervextraktor. Bei Molaren ist der Eingang der Wurzelpulpa vorher mit der Donaldsonnadel zu sondieren. Hier muß fast durchweg eine Erweiterung der Kanaleingänge und oft der Kanäle mit Kerr Broaches erfolgen. In den mesialen Kanälen unterer Molaren und in den buccalen Kanälen oberer Molaren fallen Exstirpation und Kanalerweiterung mit den Kerr Broaches oft zusammen.

7. Absaugen der Wurzelkanäle mit sterilen Wattenadeln. Die letzten Reste werden mit sterilen Papierspitzen aufgesaugt. Dies hat so lange zu erfolgen, bis sich keine Blutspuren mehr zeigen. Eventuelle Blutung ist mit Jodtinktur und folgendem absolutem Alkohol zu stillen.

8. Einbringen von Antiformin in die Wurzelkanäle mit der Tropfpinzette und Hochpumpen mit steriler glatter Nadel zwecks Aufklärung kleinster Pulpateilchen.

9. Absaugen des Antiformins mit Papierspitzen und Wattenadeln.

10. Einbringen von H_2O_2 in die Kanäle. Durch Aufschäumen entsteht O in statu nascendi. Der Kanal muß nach dem Absaugen mit Wattenadeln und Papierspitzen sauber und rein sein.

11. Wurzelfüllung: a) in mehrwurzligen Zähnen: Albrechtsche Wurzelfüllung; b) in einwurzligen Zähnen: Triopaste mit Guttaperchastift.

B. Amputation.

Die Amputation wird nur an mehrwurzligen Zähnen ausgeführt:

1. Wie unter Exstirpation.

2. Eröffnung der Pulpakammer und Wegschneiden des ganzen Pulpakammerdaches. Wegnahme der ganzen Kronenpulpa mit großen Rosenbohrern. Es müssen die Eingänge aller Wurzelkanäle eingesehen werden können. Öftere Anwendung des Warmwasserstrahls bei dieser Präparation. Die Kanaleingänge sind nicht zu sondieren.

3. Die Pulpakammer wird hierauf mit einem entsprechend großen, mit Phenol getränktem Wattebäuschchen beschickt. Darüber wird ein größeres, mit H_2O_2 getränktes Bäuschchen gegeben, das die ganze Kavität ausfüllt.

4. Präparation der Triopaste: Triopaste + Zinkoxyd + geglühte Asbestwatte werden zu einer kittähnlichen Paste vermischt von der Größe der Pulpakammer.

5. Kofferdam anlegen und Operationsfeld sterilisieren wie unter Exstirpation.

6. Wegnahme des mit H_2O_2 getränkten Wattebäuschchens. Hierauf Wegnahme des mit Phenol getränkten Bäuschchens, an dessen Stelle sogleich die präparierte Triopaste gebracht wird. Leichtes Andrücken derselben, damit die Pulpastümpfe sicher bedeckt werden. Überschuß und Verunreinigung der Kavität kann mit einem Chloroformwattebäuschchen entfernt werden.

7. Überdecken der Triopaste mit Calxine oder einem anderen schnellhärtendem Cement.

Die Patienten kamen durchschnittlich nach einem Jahr zur röntgenologischen Kontrolle.

Die genauen Daten waren aus den betreffenden Behandlungsblättern ersichtlich.

Die Tabellen wurden nach folgenden Gesichtspunkten aufgestellt:

1. Datum und Nummer des für unsere Untersuchung aufgenommenen Röntgenbildes.
2. Die Nummer des Behandlungsblattes.
3. Name und Vorname des untersuchten Patienten.
4. Alter.
5. Die Angabe, ob Wurzelfüllung oder Amputation.
6. Datum der Nervarseneinlage.
7. Art der eventuellen Zwischeneinlagen und ihr Datum.
8. Datum der Wurzelfüllung nach Exstirpation der Pulpa.
9. Art der Wurzelfüllung.
10. Datum der Amputation.
11. Bemerkungen von seiten des Patienten über den Verlauf der Wurzelfüllung und eventuelle Angaben über das Schicksal des behandelten Zahnes.
12. Der Befund der röntgenologischen Untersuchung.
13. Besondere Bemerkungen.

Zusammenfassende Tabelle. *Über die Ergebnisse der röntgenologischen Untersuchungen.*

	Amputation	Exstirpation	
	Amputationspaste	Triopaste u. Gutta-Point	Albrechtsche W.-Füllung
A. Gute einwandfreie Resultate.			
An 33 einwurzeligen Zähnen	2	2	10
„ 37 zweiwurzeligen „	21	5	11
„ 27 dreiwurzeligen „	18	0	9
B. Deutliche Aufhellung im periapicalen Gewebe.			
Begrenzt bei 20 einwurzeligen Zähnen	0	16	4
„ 9 zweiwurzeligen „	3	0	6
„ 1 dreiwurzeligen „	1	0	0
Diffus bei 22 einwurzeligen Zähnen	0	21	1
„ 13 zweiwurzeligen „	2	6	5
„ 1 dreiwurzeligen „	1	0	0
C. Deutliche Aufhellung als verbreiteter Periodontalspalt.			
Mit Knochenreaktion bei 8 einwurzeligen Zähnen	2	6	0
„ 5 zweiwurzeligen „	2	1	2
„ 0 dreiwurzeligen „	0	0	0
Ohne Knochenreaktion bei 17 einwurzeligen Zähnen	2	15	0
„ 2 zweiwurzeligen „	2	0	0
„ 0 dreiwurzeligen „	0	0	0
Total der untersuchten Zähne 195 = 100%	Total 56 = 28,71%; mit Erfolg (A + C) = 49 Fälle = 87,5%; mit Mißerfolg (B) = 7 Fälle = 12,5%	Total 91 = 46,67%; mit Erfolg (A+C) = 48 Fälle = 52,75%; mit Mißerfolg (B) = 43 Fälle = 47,25%	Total 48 = 24,61%; mit Erfolg (A + C) = 32 Fälle = 66,66%; mit Mißerfolg (B) = 16 Fälle = 33,34%
	56 Amputationen = 28,71%	139 Exstirpationen = 71,28%	
	Davon: 49 mit Erfolg = 87,5%, 7 mit Mißerfolg = 12,5%.	Davon: 80 mit Erfolg = 57,55% 59 mit Mißerfolg = 42,45%	

Dessen Detail:

Obere Frontzähne 52	Obere Prämolaren 38	Obere Molaren 29
Untere „ 6	Untere „ 22	Untere „ 48
Frontzähne 58	Prämolaren 60	Molaren 77

Oder:

Ob. einw. Zähne 72	Ob. zweiw. Zähne 18	Ob. dreiw. Zähne 29
Unt. „ „ 28	Unt. „ „ 48	Unt. „ „ 0
Einwurz. Zähne 100	Zweiwurz. Zähne 66	Dreiwurz. Zähne 29

Der Gang der Untersuchung.

Wir haben zur Bewertung der Resultate folgende Einteilung gemacht:

Erfolgreiche Behandlung.

A. Kompakte, dem Apex schön anliegende Alveolencorticalis.

Mißerfolg.

B. Deutliche Aufhellung im periapikalen Gewebe, begrenztes, abgekapseltes, manchmal auch cystisch degeneriertes Granulom; oder diffuses, das Knochenmark infiltrierendes Granulom.

C. Deutliche Aufhellung, verbreiteter Periodontalspalt.

In verschiedenen Fällen trat eine Knochenreaktion auf. Wir verstehen darunter eine Verdunkelung im Röntgenbild, was als eine Verdichtung der Knochenbälkchen um den Apex herum zu deuten ist. Es ist dies ein Zeichen guter Abwehrkraft des Knochens gegen einen infektiösen oder medikamentösen Reiz, nachdem das Periodontium geschwächt und verbreitert ist.

Hat keine Knochenreaktion stattgefunden, so sieht man im Röntgenbild nur einen verbreiterten Periodontalspalt als weißen, breiten Strich.

Bekanntlich spielen die Wurzelverhältnisse bei einem guten oder schlechten Ausgang einer Wurzelbehandlung eine große Rolle. Wir haben deshalb auch noch festgestellt, wieviel einwurzlige, zweiwurzlige und dreiwurzlige Zähne sich auf den *195* untersuchten Röntgenbildern befanden.

Es soll in der vorliegenden Arbeit festgestellt werden, ob in Bezug auf die periapikale Reaktion die Amputation der Pulpa oder die Methode der Exstirpation vorzuziehen sei. Das Röntgenbild soll dazu weitgehend herangezogen werden. Im weiteren soll die Entstehungsweise der vielen Granulome untersucht und festgestellt werden. Als Beweis soll wiederum das Röntgenbild dienen.

Die vorliegende Statistik mag als vorläufige kleine Nachprüfung der hauptsächlich auf Röntgenbildern basierenden Theorie der fokalen Infektion dienen.

Entstehungsweise obiger Granulome.

Die Ätiologie der gefundenen Granulome beruht auf folgenden Faktoren:

1. Infektion.
2. Mangelhafte Technik der Wurzelbehandlung.
3. Medikamentöse Reizung.
4. Diagnostische Fehler.

Natürlich gibt es Fälle, wo wir die Kombination dieser 4 ätiologischen Momente zu berücksichtigen haben.

ad 1. Das allgemeine Moment der Infektion mag hier unberücksichtigt bleiben.

ad 2 ist zu bemerken: Wenn die exstirpierte Pulpa nicht am Apex abreißt und die Wurzelfüllung nicht bis zu dieser Abrißstelle hinauf reicht, so bleibt ein leerer Raum übrig, der sich mit Serum (Wundflüssigkeit) füllt. Damit ist die Entstehung eines Granuloms auf infektiöser Basis gegeben.

Denselben Vorgang haben wir, wenn die Pulpa bis zum Apex entfernt ist, aber die Wurzelfüllung nicht bis zum Apex reicht.

Also die ganz unbestimmte Abrißstelle ist ein Grund für eine technisch mangelhafte Wurzelfüllung und somit ein ätiologisches Moment für die Entstehung eines Granuloms.

Andere Faktoren der mangelhaften Technik mögen hier nur erwähnt werden: Nicht aseptisches Arbeiten, Bruch von Instrumenten im Wurzelkanal, Herauspressen von Wurzelfüllmaterial, Verletzung der apikalen Gewebe.

Die schlechten Resultate der Amputation beruhen auch auf einer falschen Technik: Das Pulpa cavum wird oft mit einem großen Rosenbohrer gesäubert, aber am Eingang der Kanäle bleiben große Gewebspartien zurück. Die Hitze des rotierenden Bohrers verschorft diese Gewebsfläche und das Formaldehyd der Amputationspaste bleibt unwirksam.

In einigen anderen negativen Amputationsfällen war das Pulpa cavum mangelhaft mit Triopaste ausgefüllt, oder jene lag nur unvollkommen und nicht innig, wie es zum Erfolg nötig ist, den amputierten Stümpfen an.

ad 3. Der medikamentöse Faktor spielt eine wichtige Rolle: Sobald Formaldehyd mit lebendem Gewebe in innigen Kontakt kommt, so entsteht eine Reizung. Dieser ständige Reiz kann zur Granulombildung führen. So ein medikamentöses Granulom sieht im Röntgenbild anders aus als ein auf infektiöser Basis entstandenes Granulom.

Ein medikamentöses Granulom entsteht z. B., wenn man Triopaste über den Apex stößt. Hätte man in einem solchen Falle statt Triopaste eine andere reizlose Paste über den Apex gestoßen, z. B. Jodochlolpaste von *Walkoff*, so wäre keine periapikale Veränderung entstanden.

Bei der *Albrecht*schen Wurzelfüllung ist die medikamentöse Reizung noch typischer. Das infektiöse Moment ist hier automatisch ausgeschaltet, da diese gelatinös erstarrende Masse die Bakterien umhüllt und festhält.

Nun sind aber bei breitkanäligen Zähnen typische Reizungsgranulome entstanden. Der beste Beweis ist folgender Fall:

In der distalen Wurzel von $\lfloor\overline{6}$ ist ein aseptischer Nervextraktor abgebrochen. Er hat den Apex durchstoßen und ist im Knochen reaktionslos eingeheilt. Beide Wurzeln sind mit *Albrecht*scher Wurzelfüllung gefüllt. Die mesiale Wurzel mit breitem Kanal zeigt ein großes Granulom, das nur auf medikamentöse Reizung infolge der *Albrecht*schen Wurzelfüllung entstanden sein kann. Dort, wo die Entstehung des Granuloms infolge Bruch der Nervnadel gegeben wäre, ist nichts erfolgt, während an der mit konzentriertem Medikament versehenen Wurzel die Granulation erfolgte.

Bei der Amputation ist kein Reizungsgranulom entdeckt worden.

ad 4. Was nun die diagnostischen Fehler als ätiologische Momente anbelangt, so ist folgendes hervorzuheben:

In unserer Klinik, wo die Wurzelbehandlungen von Studenten ausgeführt wurden, kann es sicher vorkommen, daß eine Pulpitis purulenta partialis für eine Pulpitis acuta partialis gehalten wird. Es wurde also Arsen gelegt; die paar noch am Leben gebliebenen Nervenfasern gingen hierauf zugrunde, der Schmerz hört auf, und es wurde amputiert. Dabei blieben die purulenten Massen im Kanal und die Infektion des Apex war gegeben, und ein Granulom mit chronischer Fistel konnte entstehen.

Zusammenfassung der Resultate.

Aus der zusammenfassenden Tabelle können folgende Schlüsse für die Praxis in Bezug auf das Röntgenbild und die Wirkung auf das periapikale Gewebe gezogen werden:

1. Die Amputation ist bei mehrwurzligen Zähnen der Exstirpation vorzuziehen.

2. Bei der Exstirpation ist für die Nichtentstehung eines Granuloms die Erreichung der Abrißstelle mit dem Wurzelfüllmaterial Bedingung.

3. Die gebräuchlichen Wurzelfüllmaterialien (*Triopaste*, und Albrechtsche Wurzelfüllung) sind fähig, im Röntgenbild sichtbare Granulomschatten zu erzeugen.

4. Jede gelegte Wurzelfüllung sollte nach 1—2 Jahren röntgenologisch nachkontrolliert werden, damit man einen eventuellen Schaden beseitigen kann.

Anhang.

A. Gute einwandfreie Resultate.

Einwurzlige Zähne.

Abb. 1. Exstirpation. Triopaste und Gutta-Point. 2205. ⌊2 Wurzelfüllung reicht nicht bis zum Apex, aber jedenfalls bis zur Abrißstelle. Keine periodontalen Veränderungen.



Abb. 2. Exstirpation. *Albrecht*sche W.-Füllung. 2025. 5⌋ Gar keine periodontalen Veränderungen, sehr gutes Resultat.

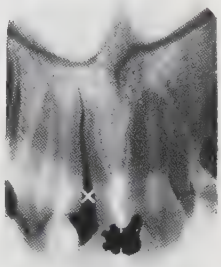

Abb. 3. Exstirpation. Triopaste und Gutta-Point. 2193. ⌊1 Der Wurzelkanal ist bis zum Apex gefüllt. Keine periodontalen Veränderungen.



Abb. 4. Exstirpation. Triopaste und Gutta-Point. 2127. ⌊3 und ⌊5. Der ⌊5 hat eine nach distal abgekrümmte Wurzelspitze. Die Füllung geht nicht bis zum Apex, aber bis zur Abrißstelle, daher keine periodontalen Veränderungen. ⌊3 Nicht bis zum Apex gefüllt: Granulom.

Abb. 5. Exstirpation. Triopaste und Gutta-Point. 2038. 3⌋ Die Wurzelfüllung reicht nicht bis zum Apex, sondern wahrscheinlich nur bis zur Abrißstelle der Pulpa, darum kein Granulom; nicht einmal eine periodontale Verbreiterung. Die Alveola corticalis ist etwas verdickt.

Abb. 6. Exstirpation. Triopaste und Gutta-Point. 2196. 2⌋ Nicht bis zum Apex gefüllt, aber sehr wahrscheinlich bis zur Abrißstelle, weil keine periodontalen Veränderungen.



Abb. 7. Exstirpation. Triopaste und Gutta-Point. 1989. 3| Die Wurzelfüllung geht nicht bis zum Apex, doch kein Granulom, aus gleichen Gründen wie oben angegeben.

Zweiwurzlige Zähne.

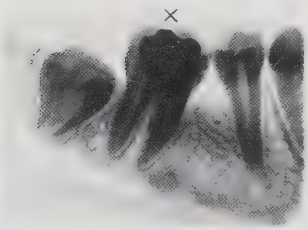

Abb. 8. Amputation. Amputationspaste. 2033. $\overline{6}$| Amputation lege artis ausgeführt, keine peridontalen Veränderungen.

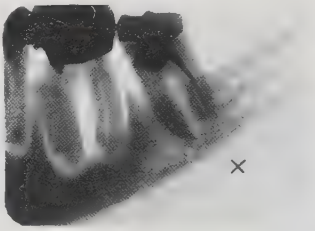

Abb. 9. Exstirpation. Triopaste und Gutta-Point. 2013. $\overline{7}$| Der distale Kanal ist gut gefüllt. Mesialer Kanal ist sehr mangelhaft gefüllt. Doch kein Granulom.

Abb. 10. Exstirpation. *Albrecht*sche W.-Füllung. 1964. $\overline{|6}$ Schöne überall anliegende Alveolen corticalis. Keine Reaktion von seiten des Periodontium nach 14 Monaten.

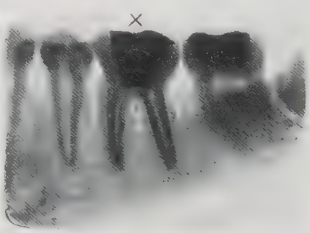

Abb. 11. Amputation. Amputationspaste. 2033. $\overline{|6}$ Gleiches Resultat wie Bild 8.

Abb. 12. Amputation. Amputationspaste. 2067. $\overline{|6}$ Gleiches Resultat wie obiges Bild. Alveolen corticalis gut sichtbar als dicker schwarzer Strich um jede Wurzel herum.

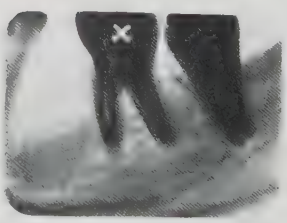

Abb. 13. Amputation. Amputationspaste. 2152. $\overline{7}$| Sehr guter Befund bei sehr breitem Kanal. Etwas sekundärer Zement am Apex.

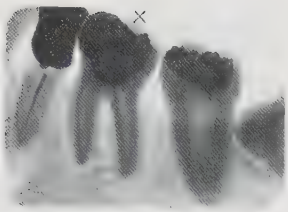

Abb. 14. Amputation. Amputationspaste. 2082. $\overline{6}$| Ohne jegliche periodontale Veränderungen, sehr dicke Alveola corticalis, an keiner Stelle unterbrochen. Befund nach 2 Jahren.



Abb. 15. Amputation. Amputationspaste. 1947. |$\overline{7}$ Auch keine peridontalen Veränderungen nach 24 Monaten.

Dreiwurzlige Zähne.

Abb. 16. Amputation. Amputationspaste. 2201. |$\underline{6}$ Sehr guter Befund nach 2 Jahren und 4 Monaten. Nirgends ist die Continuität der Alveola corticalis unterbrochen.

Abb. 17. Amputation. Amputationspaste. 2050. $\underline{7}$| Etwas hochreichende Amputation. Keine periodontalen Veränderungen nach 1 Jahr.

B. Deutliche Aufhellung im periapikalen Gewebe.

Begrenzt.

Abb. 18. Exstirpation. Triopaste und Gutta-Point. 2024. |$\overline{2}$ Sehr gut gefüllter Wurzelkanal bis zum Apex. Große seitliche Cyste. Am Zahnhals Granulom durch Perforation. Befund nach 17 Monaten.

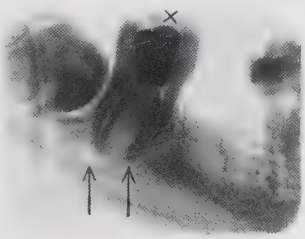

Abb. 19. Exstirpation. *Albrecht*sche W.-Füllung, 1956. |$\overline{7}$ Auf der distalen ist ein abgekapseltes Granulom. Auf der mesialen ist das Granulom kleiner und diffuser Natur. Befund nach 14 Monaten.

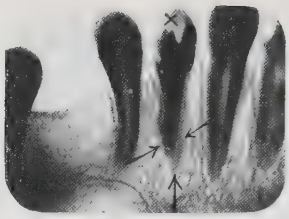

Abb. 20. Exstirpation. Triopaste und Gutta-Point. 2150. ⌈4 Stark umgebaute Wurzel mit ganz ungenügender Füllung. Kleines Granulom abgekapselt, infektiöser Natur. Reinfektion der Wurzelfüllung, weil keine Amalgamfüllung der Krone. Befund nach 29 Monaten.

Abb. 21. Exstirpation. *Albrecht*sche W.-Füllung. 2083. ⌈6 In der mesialen Wurzel steckt ein abgebrochener Nervextraktor. Er ist im Knochen glatt und reaktionslos eingeheilt und verstopft so den Apex. Macht dagegen Formalin undurchlässig. Kein Granulom. Distale W. medicamentöses Granulom nach 2 Jahren.



Abb. 22. Exstirpation. Triopaste und Gutta-Point. 2100. ⌈1 Das letzte Drittel des Kanals ist nicht gefüllt. Der Gutta-Point ist korkzieherartig gewunden. Keine periodontale Reaktion. Ziemlich starke horizontale Atrophie des Knochens. Beginnende Pyorrhea alveolaris. Befund nach 1 Jahr.

Abb. 23. Exstirpation. Triopaste und Gutta-Point. 2050. 1⌋ Wurzel fast bis zum Apex gefüllt. Trichterförmige Arrosion des Kanals am Apex. Verbreiteter periodischer Spalt und medikam. Granulom. Seitlich mesiales Granulom. Stammt von Seitenkanal oder Perforation. Nach 13 Monaten.

Abb. 24. Exstirpation. Triopaste und Gutta-Point. 2022. 3⌋ Begrenztes Granulom an arrodierter Wurzelspitze des 3⌋. Von dem Wurzelfüllmaterial sieht man nur etwas Triopaste. Befund nach 11 Monaten.

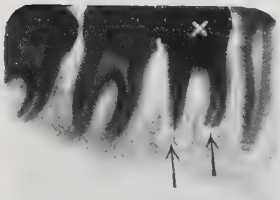

Abb. 25. Exstirpation. Triopaste und Gutta-Point. 2112. ⌈6 Der Gutta-Point ist über den Apex der distalen Wurzel gestoßen worden (2—3 mm). Großes Granulom. Mesiale Wurzel leer oder mit *Albrecht* gefüllt, auch ein Granulom. Befund nach 2 Jahren.



Abb. 26. Exstirpation. Triopaste und Gutta-Point. 2174. 5⌋ Arrosion der Wurzelspitze ungenügend hoch reichende Wurzelfüllung. Abrißstelle der Pulpa war am Apex. Wachsendes Granulom. Befund nach 16 Monaten.



Abb. 27. Exstirpation. Triopaste und Gutta-Point. 2216. 6⌉ Großes infektiöses Granulom an der mesialen Wurzel. An der distalen Wurzel bereits auch ein Granulom. Befund nach 18 Monaten.

Abb. 28. Exstirpation. Triopaste und Gutta-Point. 2196. ⌊2 Nicht bis zum Apex gefüllt, begrenztes medikamentöses Granulom, mit Arrosion der Wurzelspitze. Befund nach 13 Monaten.



Abb. 29. Exstirpation. Triopaste und Gutta-Point. 1589. ⌊3 Das Röntgenbild des 9. XI. 1926 zeigt ein Granulom am Seitenkanal; dasjenige am 6. II. 1927, also obiges zeigt eine Verkleinerung des Granuloms. Aus der Anamnese scheint eine falsche Diagnose gestellt worden zu sein.

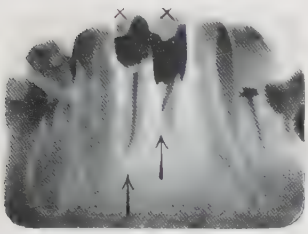

Abb. 30. Exstirpation. Triopaste und Gutta-Point. 2037. $\overline{1|1}$. ⌈1 Wurzelfüllung ist über den Apex gestoßen worden. Abgekapseltes Granulom. ⌈1 Perforation. Schwund des Knochens.

Abb. 31. Exstirpation. Triopaste und Gutta-Point. 2138. ⌈5 Kanal nicht bis zum Apex gefüllt, nicht wandständig. Breiter Kanal: Wahrscheinlichkeit eines medikamentösen Reizungsgranuloms.

Diffus.



Abb. 32. Amputation. Amputationspaste. 2205. $\overline{6}$| Pulpakammer nicht vollständig gefüllt, distale Wurzel mit einem diffusen Granulom. Mesiale intakt. Befund nach 26 Monaten.

Abb. 33. Exstirpation. Triopaste und Gutta-Point. 2083. ⌊1 Nicht bis zum Apex gefüllt. Medikamentöses Granulom. Befund nach 24 Monaten.

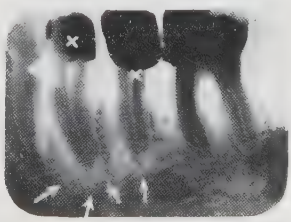

Abb. 34. Exstirpation. *Albrecht*sche W.-Füllung. 2213. $\overline{4}$| und $\overline{5}$|. $\overline{4}$| Großes diffuses medikamentöses Granulom. $\overline{5}$| Ebenfalls stark verbreiterter Periodontalraum. Befund nach 26 Monaten.

Abb. 35. Exstirpation. Triopaste und Gutta-Point. 2083. 1| und 2|. 1| Gefüllt bis zum Apex selbst die Seitenkanälchen. Deutlich diffuses medikamentöses Granulom; keine Einschmelzung der Knochenbälkchen. Wirkung des Formalins (breiter Kanal). Befund nach 2 Jahren.

Abb. 36. Exstirpation. Triopaste und Gutta-Point. 2033. 1| Ungenügend hochreichende Wurzelfüllung. Verbreiterter Periodontalraum mit kleinem diffusen Granulom. Befund nach 1 Jahr.

Abb. 37. Exstirpation. Triopaste und Gutta-Point. 2197. 1| Bis zum Apex gefüllt. Leichte kraterförmige Arrosion des Apex. Medikamentöses diffuses Granulom. Befund nach 19 Monaten.



Abb. 38. Exstirpation. Triopaste und Gutta-Point. 2048. |2 Geschlängelter Gutta-Point, ungenügend hochreichend, Arrosion des Apex mit diffusem ziemlich großem Granulom. Befund nach 17 Monaten.

C. Deutliche Aufhellung als verbreiterter Periodontalspalt.

Mit Knochenreaktion.

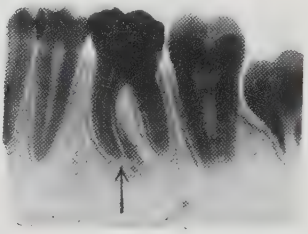

Abb. 39. Amputation. Amputationspaste. 2067. 6| Die mesiale Wurzel hat eine Verbreiterung des Periodontalspaltes mit Verdichtung des Knochens. Distale Wurzel hat eine Pericementitis durchgemacht, hat aber eine intakte Alveola corticalis. Befund nach 2 Jahren.



Abb. 40. Exstirpation. Triopaste und Gutta-Point. 2199. |4 Nicht bis zum Apex gefüllt. Verbreiterung des periodontalen Raumes. Mit Knochenreaktion als Verdichtung. Die Wurzel hat eine Pericementitis durchgemacht. |6 Ebenfalls Verdichtung nach Amputation. Befund nach 25 Monaten.

Abb. 41. Exstirpation. *Albrecht*sche W.-Füllung. 2112. 7| Arrosion der mesialen Wurzel. Verbreiterung unbedeutend. Knochenverdichtung. Befund nach 25 Monaten.

Abb. 42. Amputation. Amputationspaste. 1823. 5| und 6|. 5| Leichte verdickte Knochenkappe auf dem Apex, sonst keine periapikale Veränderung. 6| Verbreiterter Periodontalspalt mit Verdichtung des Knochens. Befund nach 16 Monaten.

Abb. 43. Exstirpation. Triopaste und Gutta-Point. 2021. 1|1.. 1| Keine röntgensichtbare Wurzelfüllung. Eher Annahme keiner Wurzelfüllung, da *Albrecht*sche Wurzelfüllung nicht in Frontzähnen verwendet. Verbreiterter Periodontalraum, umgeben von einer verdichteten Knochenschicht Befund nach 15 Monaten.

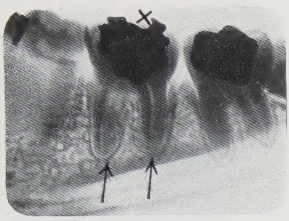

Abb. 44. Amputation. Amputationspaste. 2111. 6|. |6 Ganz intakte Alveola corticalis; gutes Resultat. Verdichtung. |7 Guter Befund, einwandfrei. Befund nach 29 Monaten.

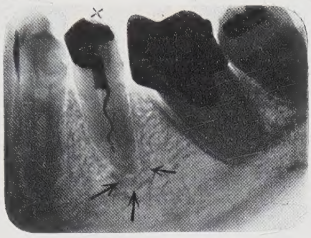

Abb. 45. Exstirpation. Triopaste und Gutta-Point. 1982. |5 Mangelhafte Wurzelfüllung. Gutta korkzieherartig gekrümmt, reicht nicht bis zum Apex. Trotzdem noch kein Granulom, nur leicht verbreiterter periodontaler Raum mit Knochenreaktion. Befund nach 15 Monaten.

Ohne Knochenreaktion.

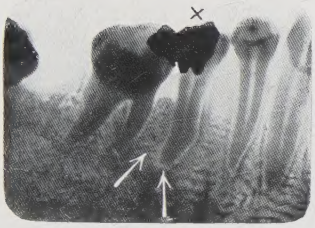

Abb. 46. Amputation. Amputationspaste. 1783. |5 Verbreiterter Periodontalraum. Befund nach 9 Monaten.

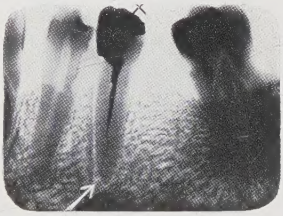

Abb. 47. Exstirpation. Triopaste und Gutta-Point. 2110. 5| Geschlängelter Gutta-Point geht nicht zum Apex. Verbreiterter Periodontalraum. Befund nach 13 Monaten.

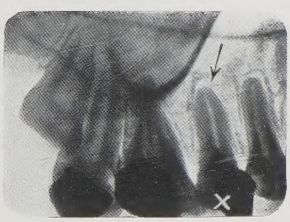

Abb. 48. Exstirpation. *Albrecht*sche W.-Füllung. 2193. |5 Verbreiterter Periodontalspalt. Reizung des Formalin von der *Albrecht*schen Wurzelfüllung. Befund nach 16 Monaten.

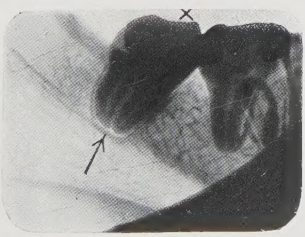

Abb. 49. Amputation. Amputationspaste. 1947. |7 Guter Befund, aber doch leicht verbreiterter Periodontalraum. Befund nach 24 Monaten.

Abb. 50. Exstirpation. Triopaste und Gutta-Point. 1983. 6| Leicht verbreiterter Periodontalraum ohne Knochenreaktion. Nach *Albrecht*scher Wurzelfüllung. 4| Auch Arrosion und verbreiterter Periodontalraum. Die Cyste stammt von 3|.

Abb. 51. Exstirpation. Triopaste und Gutta-Point. 2105. 2⌋ Wurzel nicht bis zum Apex gefüllt. Distal verbreiterter Periodontalraum. Ohne Bedenken. Befund nach 28 Monaten.

Abb. 52. Exstirpation. Triopaste und Gutta-Point. 2189. 3⌋ Wurzel fast bis oben gefüllt; leicht verbreiterter Periodontalspalt. Nach 24 Monaten. Ohne Bedenken.

Abb. 53. Exstirpation. *Albrecht*sche W.-Füllung. 2094. ⌈6⌉ In der distalen Wurzel stecken 2 abgebrochene Kanalinstrumente. Verbreiterter Periodontalraum. Aber ohne Bedenken. Die mesiale Wurzel ohne jegliche periodontale Veränderung. Nach 24 Monaten.

Abb. 54. Exstirpation. Triopaste und Gutta-Point. 1941. 4⌋ In beiden Kanälen gehen die Points nicht bis zum Apex, doch keine Reaktion von seiten des Periodontium. Befund nach 11 Monaten.

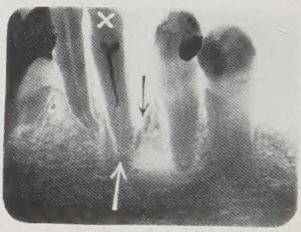

Abb. 55. Exstirpation. Triopaste und Gutta-Point. 2037. ⌈3⌉ Ungenügend hochreichende Wurzel. Der Zahn steckt nur noch mit seiner Regio ramificationis in der Alveole. Zwischen ⌈3⌉ und ⌈4⌉ breite Knochentasche. Befund nach 18 Monaten.

Curriculum vitae

Am 4. April 1903 wurde ich, *Fritz Cohn*, als Sohn des Zahnarztes Eugen Cohn und der Elisabeth geb. Ascher in Sissach geboren. Primarschule und Gymnasium besuchte ich in La Chaux-de-Fonds und bezog nach Erlangung des Maturitätszeugnisses im Oktober 1922 die Universität Bern. Dann führten meine Studien mich auf die Universitäten Genf und Basel, wo ich im Frühling 1927 die Fachprüfung als praktischer Zahnarzt bestand.

Als 1. Assistent der Klinischen Abteilung des Zahnärztlichen Instituts Basel (Vorsteher Prof. Dr. O. Müller) bereitete ich vorliegende Arbeit vor. Ihre Entstehung verdankt sie der Veranlassung und Anleitung des Herrn Prof. Dr. O. Müller, dem ich an dieser Stelle meinen verbindlichsten Dank ausspreche.